



Imagem em medicina

Papel da tomografia por emissão de positrões no carcinoma suprarrenal produtor de cortisol

Role of positron emission tomography in cortisol-producing adrenal carcinoma

Juan Carlos Perdomo Puentes, Bianca Cristea

Instituto Português de Oncologia de Lisboa Francisco Gentil, Lisboa, Portugal



Juan Carlos Perdomo Puentes
juampuentes@gmail.com

Editado por:
Marcelo Moraes Valença

Homem de 73 anos, com antecedentes de hipertensão arterial, diabetes mellitus tipo 2, dislipidemia e insuficiência cardíaca com fração de ejeção preservada. Tinha também história de enfarte agudo do miocárdio com revascularização prévia. Até há um mês, mantinha autonomia funcional, quando iniciou quadro de astenia progressiva, perda ponderal involuntária de 10 kg em quatro meses e edema simétrico dos membros inferiores.

Os exames laboratoriais revelaram hipercortisolismo ACTH-independente, com valores elevados de cortisol sérico e urinário de 24 horas, associados a ACTH suprimido, compatível com síndrome de Cushing de origem suprarrenal. A tomografia computadorizada toraco-abdômino-pélvica evidenciou uma massa volumosa na suprarrenal esquerda (5,6 × 3,7 cm), sem adenopatias associadas. A biópsia confirmou uma neoplasia do córtex suprarrenal, com imunomarcação positiva para SF1 e Melan-A, e negativa para PAX8 e Hepatocyte, favorecendo origem adrenocortical (1,2).

A avaliação por tomografia por emissão de positrões associada à tomografia computadorizada (PET-CT) revelou captação metabólica muito intensa da lesão suprarrenal esquerda (Figura 1), traduzindo elevada atividade tumoral. Foram também identificadas múltiplas metástases ósseas com captação intensa do radiofármaco nos ossos longos, bacia, costelas e omoplata (Figura 2), compatíveis com doença disseminada (Figura 3) (3,4). Foi ainda observada uma opacidade pulmonar com captação metabólica muito discreta, sem características de malignidade.

Recebido em: 16 de setembro de 2025
Revisado em: 20 de outubro de 2025
Aceito em: 5 de novembro de 2025

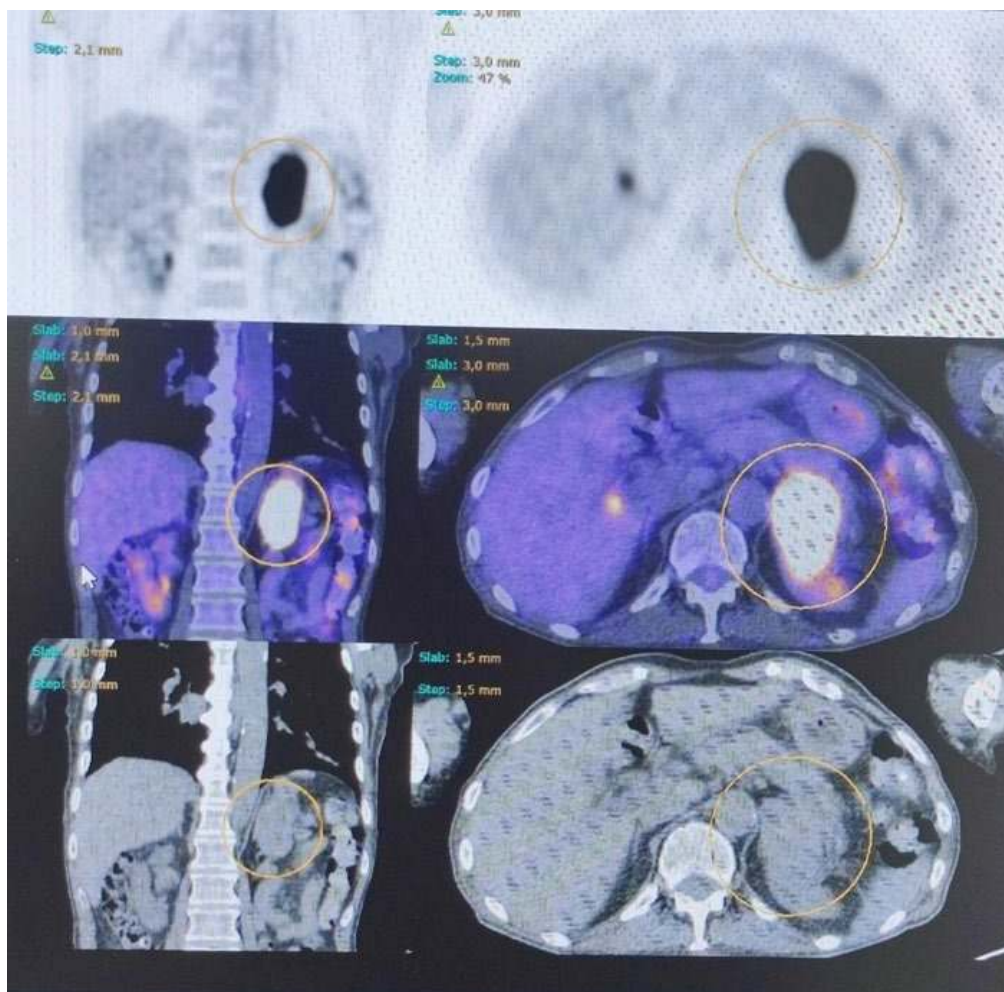
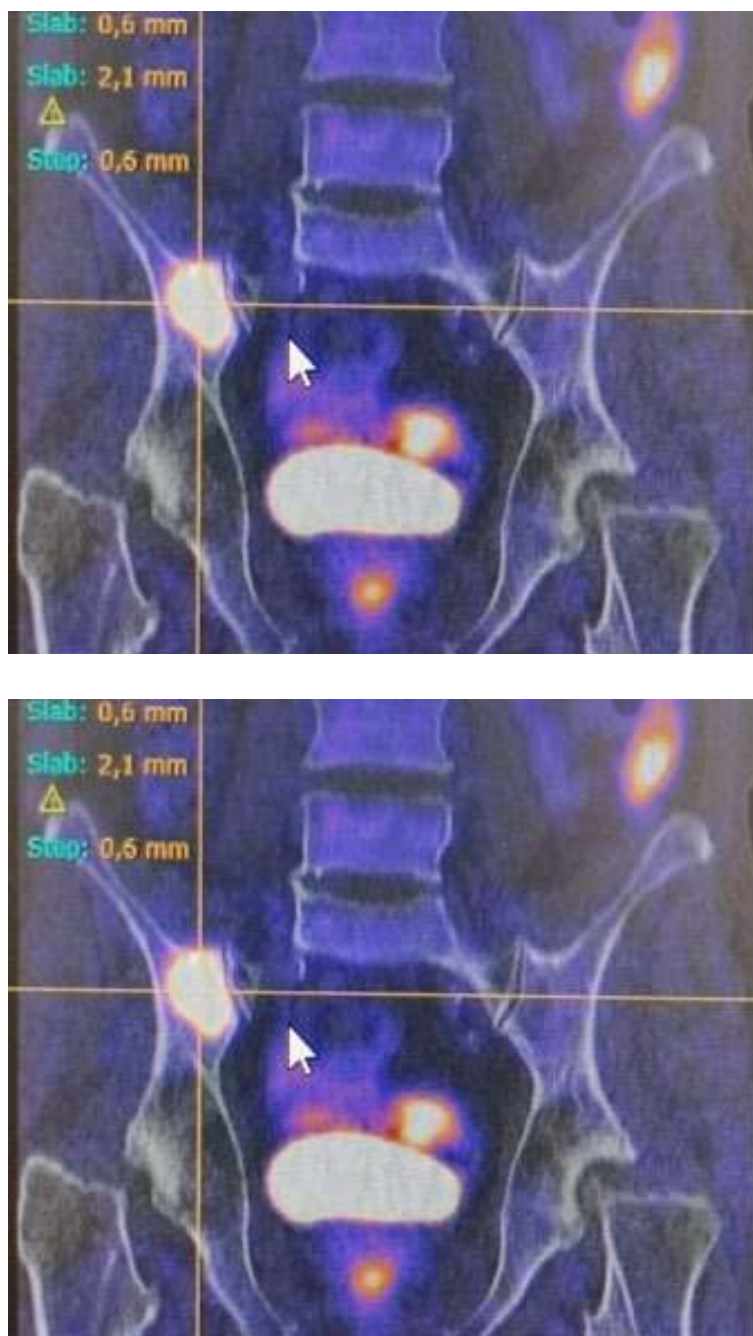


Figura 1. PET-CT com captação intensa em massa suprarrenal esquerda, compatível com neoplasia adrenocortical funcionante (hipercortisolismo ACTH-independente).



Figuras 2. Distribuição metabólica das metástases ósseas identificadas em PET-CT, fundamentais para estadiamento e definição de abordagem terapêutica.

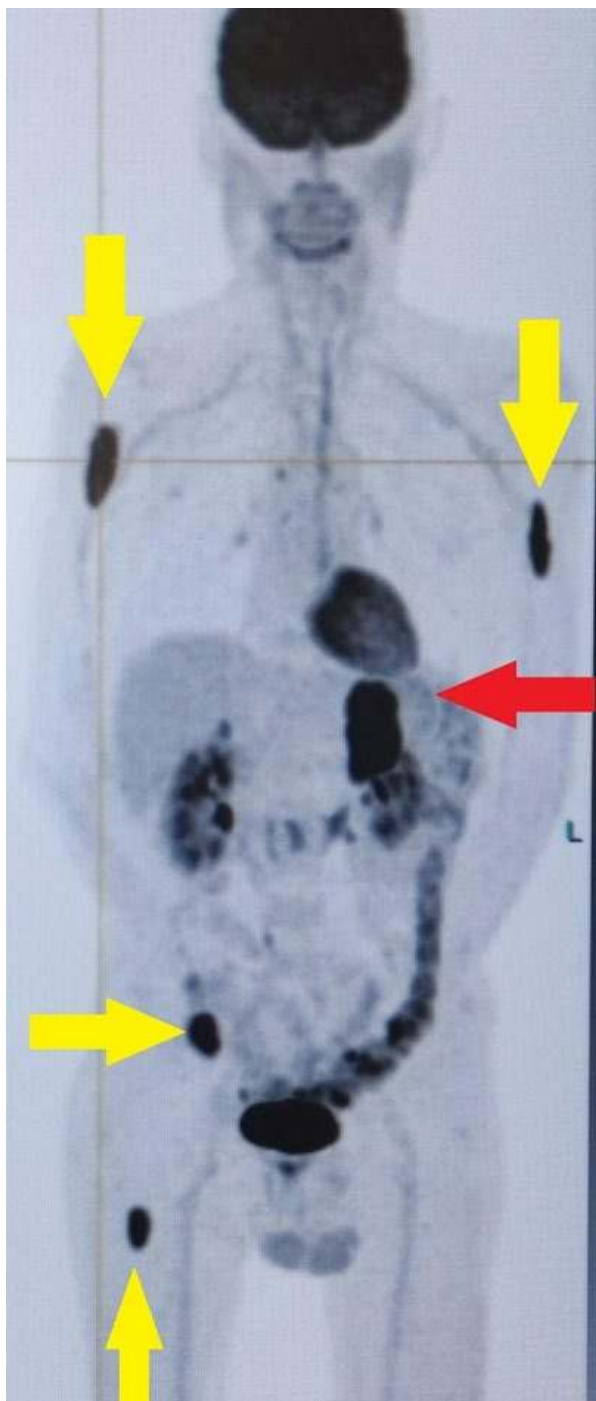

Figura 3. PET-CT axial demonstrando volumosa massa suprarrenal esquerda com intensa captação metabólica (seta vermelha), associada a múltiplas metástases ósseas hipercaptantes em úmero, costelas e fêmur (setas amarelas).

Clinicamente, o doente evoluiu com agudização do cansaço, fraqueza muscular marcada e edema dos membros superiores e inferiores, tornando-se dependente para atividades básicas, como a alimentação e mobilidade. Iniciou terapêutica com metirapona, com titulação progressiva da dose, para controlo do hipercortisolismo.

O carcinoma do córtex suprarrenal é uma neoplasia rara e agressiva, frequentemente associada a produção hormonal excessiva, sobretudo de cortisol, originando síndrome de Cushing ACTH-independente (1). O diagnóstico precoce é difícil e, quando há metástases ósseas multifocais, o prognóstico é reservado, com impacto funcional e qualidade de vida significativamente comprometidos (3,4).

Neste contexto, a PET-CT demonstrou-se fundamental na caracterização metabólica da lesão primária, assim como na deteção precoce de metastização óssea, não evidente clinicamente à data do diagnóstico. A informação obtida foi determinante para o estadiamento, definição terapêutica e planeamento de seguimento.

Este caso ilustra a importância da integração entre dados clínicos, laboratoriais e imagiológicos na abordagem de tumores funcionantes da suprarrenal. Destaca-se, em particular, o papel da tomografia por emissão de positrões na avaliação de carcinomas adrenocorticais funcionantes, sobretudo na presença de hipercortisolismo e sintomatologia constitucional, como o cansaço progressivo (1–4).

Referências

1. Maciel J, Cavaco D, Fraga D, Donato S, Simões H, Sousa R, et al. Adrenal findings in FDG-PET: analysis of a cohort of 1021 patients from a cancer center. *Hormones* 2023;22:131–8. Doi:10.1007/s42000-022-00423-5.
2. Schaafsma M, Berends AMA, Links TP, Brouwers AH, Kerstens MN. The Diagnostic Value of 18F-FDG PET/CT Scan in Characterizing Adrenal Tumors. *J Clin Endocrinol Metab* 2023;108:2435–45. Doi:10.1210/clinem/dgad138.
3. Schlötelburg W, Hartrampf PE, Kosmala A, Fuss CT, Serfling SE, Buck AK, et al. Prognostic role of quantitative [18F]FDG PET/CT parameters in adrenocortical carcinoma. *Endocrine* 2024;84:1172–81. Doi:10.1007/s12020-024-03695-6.
4. Wrenn SM, Moore AL, Shah HJ, Barletta JA, Vaidya A, Kilbridge KL, et al. Higher SUVmax on FDG-PET is associated with shorter survival in adrenocortical carcinoma. *The American Journal of Surgery* 2023;225:309–14. Doi:10.1016/j.amjsurg.2022.08.020.

Juan Carlos Perdomo Puentes

<https://orcid.org/0000-0001-7829-1782>

Bianca Cristea

<https://orcid.org/0009-0008-3203-5773>

Financiamento: Este trabalho não recebeu financiamento externo.

Conflito de Interesses: Não há conflitos de interesse a declarar.

Contribuição dos autores: Todos os autores participaram ativamente da elaboração do manuscrito e concordam com sua submissão.