

Hematoma subdural crônico secundário a trauma automobilístico: relato de caso

Chronic subdural hematoma secondary to automobile trauma: a case report

Priscylla Marinho dos Santos, Bianca Rodrigues Castelo Branco Rocha, Bárbara Souza Leão Santiago, Caio Atanasio de Moraes Ramos, Eric Crevanzi Arraes, Jayme César Figueiredo Neto, Lucas de Araújo Carneiro Leão, Lucas Lessa Nunes, Luiz de França Maia e Silva Filho, Thalita Cavalcanti Muliterno das Neves

¹Hospital Universitário Oswaldo Cruz, Recife, Pernambuco, Brasil

Resumo

Trauma automobilístico é uma questão de grande importância no contexto da saúde pública brasileira, em decorrência de sua elevada morbimortalidade. O presente relato descreve o caso de um paciente atendido no Hospital da Restauração, com quadro de episódios eméticos, diminuição do nível de consciência e cefaleia holocraniana. Houve relato de envolvimento em acidente automobilístico um mês antes do quadro. A tomografia computadorizada (TC) evidenciou hematoma subdural crônico direito com grande desvio de linha média. O tratamento realizado foi a drenagem por trepanação. Paciente evoluiu com melhora do estado geral todavia com sequela de hemiparesia à esquerda.

Palavras-chave: Traumatismo crânio encefálico; Hematoma subdural crônico; Trepanação.

Abstract

Car accident is a very important matter in Brazilian public health context, due to its high morbidity and mortality. The report describes the case of a patient that was attended at the Hospital da Restauração, with symptomatology composed of emetic episodes, decreased level of consciousness and holocranial headache. The patient's involvement in a car accident was reported a month earlier. The CT scan showed a right chronic subdural hematoma with a large midline deviation. The treatment performed was drainage by trepanation. Patient progressed with improvement of the general status, however with residual left hemiparesis.

Keywords: Traumatic brain injury, Chronic subdural hematoma, Trepanation.

Introdução

O Hematoma Subdural Crônico (HSDC) é detectado predominantemente a partir da sexta década de vida. A incidência na população geral é de 1,72/100.000 por ano, aumentando para 7,35 em pessoas na faixa etária de 70-79 anos de idade.¹

A idade avançada, associada ao etilismo crônico, são fatores de risco, devido à atrofia cerebral e consequente aumento para risco de lesão pós-traumática, resultante do aumento da mobilidade cerebral.²

A formação dos hematomas subdurais é resultante de um trauma craniano capaz de deslocar o encéfalo abruptamente, lesionando vasos que irrigam o espaço entre a dura-máter e a membrana aracnoide.

Os hematomas subdurais dividem-se em agudos e crônicos, sendo o grau de sangramento inicial o fator fundamental para definição do curso do hematoma.³ Mesmo sangramentos de baixo volume podem gerar neoformação de vasos e aumento da permeabilidade vascular, permitindo novos sangramentos e liquefação do coágulo, aumentando assim o volume do hematoma.

Com o passar do tempo, tal aumento é responsável pelo acometimento neurológico e os sintomas do HSDC¹, que podem variar de formas assintomáticas a quadros de cefaleia, convulsões, parestesias e até perda de consciência.²

Relato de caso

Paciente G.V.S, sexo masculino, 57 anos, deu entrada no Hospital da Restauração (HR), com história de cefaleia diária há uma semana, episódios eméticos no dia anterior ao internamento, rebaixamento do nível de consciência e relato de acidente automobilístico há um mês. Ao exame físico, apresentava estado geral grave, inconsciente, com escore na Escala de Coma de Glasgow (ECG) = 07 (resposta visual = 01, resposta verbal = 01, resposta motora = 05), isocoria e pupilas fotoreagentes.

O paciente foi submetido a intubação orotraqueal e TC de crânio, que evidenciou alteração de densidade frontoparietal direita, com áreas hipo, iso e hiperdensas, além de desvio de linha média de 2 centímetros, sugestivo de HSDC (Figura 1).

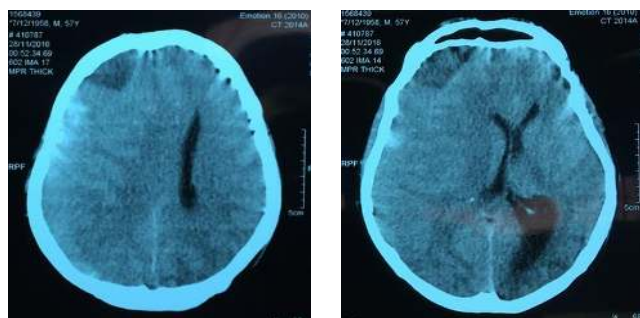


Figura 1. Tomografia computadorizada de crânio sem contraste evidenciando alteração de densidade frontoparietal direita e desvio de linha média.

Paciente foi submetido à drenagem cirúrgica do HSDC com posicionamento de dreno subdural (Figura 2), retirado no segundo dia pós operatório. Paciente evoluiu com boa resposta ao tratamento, porém com sequela de hemiparesia à esquerda.

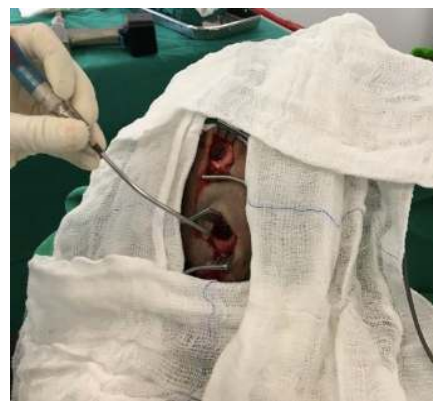

Figura 2: Trepanação em regiões frontal e parietal para drenagem do HSDC.

Discussão

Paciente G.V.S. apresentava fatores predisponentes de pior prognóstico – ECG<9, espessura do hematoma > 2 cm, desvio de linha média > 5mm e volumoso hematoma em TC.¹ O quadro clínico, com presença de cefaleia e diminuição do nível de consciência, foi típico de HSDC, entretanto essas manifestações clínicas podem mimetizar outras condições, como acidente vascular cerebral hemorrágico.⁵

História prévia de TCE sugere hematoma subdural em detrimento de outras condições, porém em casos crônicos a janela temporal do trauma pode ser difícil de ser estabelecida devido ao intervalo de tempo entre a lesão e o aparecimento de sintomas¹.

Exames de imagem são utilizados para diagnóstico de HSDC, sendo o melhor método a TC, pois possibilita visualizar o deslocamento da linha média, a localização, tamanho e forma do hematoma, além de sinais de hipertensão intracraniana. O hematoma comumente é côncavo-convexo, sendo identificado como imagem hiperdensa em sua fase aguda, evoluindo para isodensidade e, posteriormente, hipodensidade, caracterizando o hematoma crônico.⁶

Em alguns casos, novos sangramentos podem ocorrer mesmo em casos de HSDC, formando uma lesão com componentes de diferentes densidades quando vista na TC.^{6,7} Na TC do paciente foi possível detectar todos os três níveis de densidade, iso, hiper e hipo na região frontoparietal direita, caracterizando um ressangramento, além de grande desvio de linha média. As lesões hiperdensas podem se apresentar de diversas maneiras, sendo uma delas uma área de margens mal definidas.⁷

O tratamento do HSDC pode ser conservador ou cirúrgico, a depender do quadro do paciente. Estudos mostram que o tratamento invasivo é mais indicado, sendo o efeito de massa indicação absoluta para este, assim como lesões sintomáticas ou subdurais com espessura maior que 1 centímetro, tendo o nosso paciente as três condições, justificando a escolha do tratamento cirúrgico.^{1,5,8} O tratamento conservador é indicado para hematomas pequenos que não apresentam desvio de linha média e sem aumento de pressão intracraniana.¹

Ainda não há consenso sobre a melhor estratégia de tratamento para HSDC.² Todavia, em casos de HSDC liquefeito, é compulsório o uso da trepanação e drenagem, técnica utilizada no paciente deste relato. A complicação cirúrgica mais comum é a recidiva do hematoma^{1,2} que pode ser evitada com o posicionamento de dreno subdural durante o ato cirúrgico.

Após a cirurgia, a melhora clínica é significativa, porém alguns sintomas podem persistir, como por exemplo a hemiparesia contralateral apresentada por G.V.S. . Tal sintoma é bastante frequente no quadro clínico do HSDC, estando presente em 56,1% dos casos.⁴

Conclusão

O hematoma subdural crônico (HSDC) é uma afecção comum em idosos devido a atrofia cerebral. Um dos principais fatores de risco para o HSDC é o trauma crânio-encefálico e o tratamento dessa afecção é predominantemente cirúrgico, como a drenagem com trepanação, técnica utilizada neste relato. A principal complicação cirúrgica é a recidiva do hematoma e alguns pacientes podem apresentar sequelas motoras persistentes como a hemiparesia contralateral à lesão.

Referências

1. Pereira CU, Dantas MC et al. (2005) Hematoma subdural crônico no idoso. *Revista Brasileira de Medicina*.63:331–337.
2. Yadav YR, Parihar V et al. (2016) Chronic subdural hematoma. *Asian Journal of Neurosurgery*. 11(4):330–342.

3. Bešenski N. (2002) Traumatic injuries: imaging of head injuries. *European Radiology*. 12(6):1237–1252.
4. Yasuda CL, Morita ME et al. (2003) Hematoma Subdural crônico: Estudo de 161 pacientes operados e a relação com alterações no coagulograma. *Arquivos de Neuro-psiquiatria*. 61(4):1011–1014.
5. Santos LPA, Pereira CU. (2010) Complicações cirúrgicas do Hematoma Subdural Crônico. *Scientia Plena*. 6(12):1–7.
6. Gattás GS. (2011) Imagem no traumatismo craniano Imaging of traumatic brain injury. *Revista de Medicina*. 90(4):157–168.
7. Lee KS, Shim JJ et al. (2011) Acute-on-Chronic Subdural Hematoma: Not Uncommon Events. *Journal of Korean Neurosurgical Society*. 50(6):512.
8. Greenberg MS. (2003) Manual de Neurocirurgia 5ª Edição. Artmed. 466-468.

Autor para correspondência:
Priscylla Marinho dos Santos
priscyllams@outlook.com

Recebido: 18/04/2020 Aceito: 14/06/2020