

▪ 2025 ▪ e-ISSN: 2674-7103

Jornal Memorial *da* Medicina

▪ DOI: 10.37085/jmmv7.n1.2025.pp.19-23

Relato de Caso

Miopatia mitocondrial: Relato de caso sobre o diagnóstico diferencial em neuropatias incomuns

Mitochondrial myopathy: A case report on differential diagnosis in uncommon neuropathies

Pedro Silvino José de Vasconcelos[1], Ana Cristina Veiga Silva[2], Daniel Maciel Sousa[1], João Bosco Viana[1], João Paulo Guimarães Falcão[1], Leonardo Monteiro Lauria[3], Lucas Bezerra de Melo Botelho[1], Luiz Eduardo Sampaio Grossi[1], Sofia Maria Viana de Medeiros[1], Otávio da Cunha Ferreira Neto[4]

[1]Faculdade de Ciências Médicas, Universidade de Pernambuco, Recife, Pernambuco, Brasil
[2]Divisão de neurocirurgia, Hospital da Restauração, Recife, Pernambuco, Brasil
[3]Hospital Universitário Oswaldo Cruz, Universidade de Pernambuco, Recife, Pernambuco, Brasil
[4]Divisão de Neurocirurgia, Faculdade de Medicina de Ribeirão Preto, Universidade de São Paulo, São Paulo, Brasil

Pedro Silvino José de Vasconcelos
pedro.sjvasconcelos@upe.br

Editado por:
Marcelo Moraes Valença

Palavras-chave:
Miopatia mitocondrial
Neuropatia
Diagnóstico diferencial
Biópsia muscular
Fibras vermelhas rasgadas (RRF)

Keywords:
Mitochondrial myopathy
Neuropathy
Differential diagnosis
Muscle biopsy
Ragged red fibers (RRF)

Resumo

As miopatias mitocondriais são um grupo de doenças musculares raras, caracterizadas por mutações dos genes que codificam as proteínas da cadeia respiratória mitocondrial. Por conta do seu quadro inespecífico ligados à fraqueza muscular, intolerância ao exercício, dor muscular e fadiga, tal condição pode ser ofuscada diante de diversas possíveis hipóteses diagnósticas. O diagnóstico definitivo de tal patologia se dá pela avaliação histopatológica por biópsia muscular. O presente trabalho relata o caso de uma mulher de 22 anos com fraqueza em membros superiores e membros inferiores de longa data, com fraqueza súbita mais significativa em membros superiores há 2 semanas, com hipótese diagnóstica inicial de possível miopatia. Diante dos diversos exames realizados, o diagnóstico histopatológico da biópsia muscular evidenciou "fibras vermelhas rasgadas" (ragged red fibers), estabelecendo o diagnóstico final de uma miopatia mitocondrial. O relato discute conceitos acerca do tema e como foi possível chegar à confirmação do diagnóstico final. Fica nítida a importância de exames complementares, principalmente a biópsia muscular, para o diagnóstico diferencial em casos de miopatias com apresentação clínica inespecífica e manifestações neurológicas atípicas, a fim de evitar diagnósticos incorretos e aumento da morbimortalidade de pacientes com essa condição.

Abstract

Mitochondrial myopathy are a group of rare muscle diseases characterized by mutations in genes encoding mitochondrial respiratory chain proteins. Due to their nonspecific presentation, including muscle weakness, exercise intolerance, muscle pain and fatigue, this condition can be overlooked among various possible differential diagnoses. The definitive diagnosis is established through histopathological evaluation via muscle biopsy. This study reports the case of a 22-year-old woman with long-standing weakness in the upper and lower limbs, who experienced a more significant sudden weakness in the upper limbs over the past two weeks, initially suspected to have a possible myopathy. After extensive testing, the histopathological analysis of the muscle biopsy revealed "ragged red fibers," confirming the final diagnosis of mitochondrial myopathy. This case report discusses key concepts related to the condition and the diagnostic process. The importance of complementary exams, especially muscle biopsy, for differential diagnosis in cases of myopathies with nonspecific clinical presentation and atypical neurological manifestations is evident, in order to avoid incorrect diagnoses and increased morbidity and mortality in patients with this condition.

Submetido: 2 de março de 2025
Aceito: 3 de abril de 2025
Publicado em: 10 de abril de 2025

© Copyright 2025

Introdução

Miopatia é um termo geral que se refere a um conjunto de doenças musculares que revelam algum defeito primário estrutural ou funcional envolvendo as fibras musculares. A base patogênica das miopatias envolve alterações na estrutura ou função das proteínas musculares, metabolismo energético deficiente ou processos inflamatórios autoimunes que comprometem as fibras musculares (1,2).

As miopatias mitocondriais (MMs) pertencem ao grupo das miopatias hereditárias, sendo descritas pela primeira vez em 1962. As MMs são caracterizadas por desordens que comprometem a cadeia respiratória das mitocôndrias, prejudicando o metabolismo oxidativo nos diversos tecidos, como o nervoso e muscular (3). Quando há mutações no DNA mitocondrial, as organelas mutantes se multiplicam, levando à formação de mitocôndrias ineficientes. Como mecanismo compensatório, observa-se, na análise histopatológica, um aumento no número e no tamanho dessas mitocôndrias, além da presença de inclusões cristalinas anormais. Clinicamente, as MMs se manifestam principalmente por intolerância ao exercício, fadiga muscular mesmo com pequenos esforços, fraqueza muscular progressiva, taquicardia e dificuldade respiratória. No entanto, devido à grande variabilidade de sintomas e à semelhança com outras neuropatias, essas doenças são frequentemente subdiagnosticadas (4).

Assim, o objetivo deste trabalho é relatar um caso de miopatia mitocondrial, destacando a complexidade diagnóstica e a variabilidade clínica dessa condição. Embora essa doença não seja extremamente rara, seu reconhecimento precoce é desafiador, tornando essencial a correta diferenciação dessas condições para a adequada condução do tratamento e manejo clínico dos pacientes, baseada em achados clínicos, laboratoriais e histopatológicos.

Relato de Caso

Paciente sexo feminino, 22 anos, doméstica, previamente funcional, apresenta baixa estatura com amenorreia e hipogonadismo como comorbidades prévias, fazendo uso crônico de vitamina D 2.000ui, cálcio, complexo B e Cicloprimogya. Duas semanas antes de dar entrada no serviço de neurologia do Hospital Universitário Oswaldo Cruz (HUOC), buscou atendimento na UPA (Unidade de pronto atendimento) por conta própria, relatando fraqueza global de longa data, sem atrapalhar atividades básicas de vida e intolerância ao exercício, sentindo cansaço e dor nas pernas, de longa data. A paciente, então, foi internada e medicada com analgésico e tramal (sic). Durante este primeiro internamento apresentou episódios eméticos devido ao medicamento e, após alta, relatou episódios de síncope, sofrendo queda da própria altura e consequentemente TCE leve. Retornou no dia seguinte por piora do quadro de fraqueza associado a mialgia em membros inferiores, sendo medicada novamente. Ao receber alta, paciente sofreu uma nova queda por piora importante da hipotonia em membros inferiores, sendo internada em hospital de Serra Talhada e transferida para o HUOC para prosseguir com investigação. No serviço terciário de neurologia, foi realizado o exame físico de pares cranianos, no qual: 1° par: não realizado; 2°: par isocoria, miótica, fotorreagente, sem DPAR; acuidade visual corrigida 20/30 bilateral, campimetria cheia. Nos 3°, 4° e 6°: pares avaliação estática: Ptose bilateral (congênita - sic), olhar primário simétrico; avaliação dinâmica: MOE preservada, seguimento com limitação de olhar extremo em abdução, adução, elevação, depressão e ducções; 5° par: sensibilidade superficial preservada, musculatura mastigatória com consistência de força preservada; 7° par: mímica facial simétrica; 8° par: Acuidade auditiva preservada bilateralmente, RINNE negativo (CO>CAC), WEBER normal (Sem lateralização); 9°, 10°, 11° e 12 pares: Elevação de palato simétrica bilateral, sinal de cortina ausente, sem atrofia de língua, sem fasciculação, motricidade da língua preservada. Nesse contexto, o paciente foi encaminhado para avaliação da oftalmologia. Motricidade em bom aspecto geral de inspeção, eutrófica, com hipotonia global de membros inferiores e membros superiores às manobras de extensibilidade. Na força global em membros superiores, PBE e MINGAZZINI não apresentaram desvio ou queda, porém paciente relatou sensação de peso durante o exame; em membros superiores MINGAZZINI com queda. Quanto à força segmentar, os resultados apresentaram-se conforme a Tabela 1.

Tabela 1. Resultados do Teste de Mingazzini para força segmentar em membros superiores e inferiores. A tabela mostra força normal (4 e 5) nos membros superiores, com diminuição na força distal do lado esquerdo. Nos membros inferiores, a força é reduzida para o lado esquerdo, com valores de 3 tanto para a região proximal quanto distal

	Força segmentar			
	MMSS		**MMII**	
	Esq.	Dir.	Esq.	Dir.
Proximal	4	4	3	3
Distal	N	5	4	4

Ao realizar o exame de reflexos tendinosos profundos (RTP), constatou-se arreflexia global nos membros superiores e inferiores. A paciente apresentava uma marcha atípica, sem dismetrias na coordenação, ausência de movimentos anormais, com sensibilidade e linguagem preservadas. Os exames laboratoriais mostraram um hemograma sem

grandes alterações, apenas uma discreta leucocitose, CPK 67 U/L e aldolase 4,2 U/L (normais). Em relação aos exames complementares, a ecocardiografia transtorácica (ECO-TT), HOLTER, Ultrassonografia abdominal total e polissonografia, sem achados importantes. A ressonância magnética (RNM) de crânio (Figura 1 e 2) revelou acentuação difusa de sulcos e fissuras corticais em ambos os hemisférios cerebrais, em grau mais proeminente do que o esperado para a faixa etária. Ainda na RNM de crânio paciente apresentou acentuação difusa dos espaços liquóricos entre os sulcos e folhas cerebelares, indicando redução volumétrica. Observou-se ainda um hipersinal em globo pálido de forma bilateral e simétrica com hipersinal em T1, aspecto sugestivo de alteração metabólica sistêmica A RNM de órbitas (Figura 3) evidenciou leve afilamento bilateral e simétrico dos músculos orbitários extrínsecos, com globos oculares de forma, contorno, topografia normais e nervos ópticos de forma, espessura e intensidade de sinais preservados. Aspecto normal do quiasma óptico.

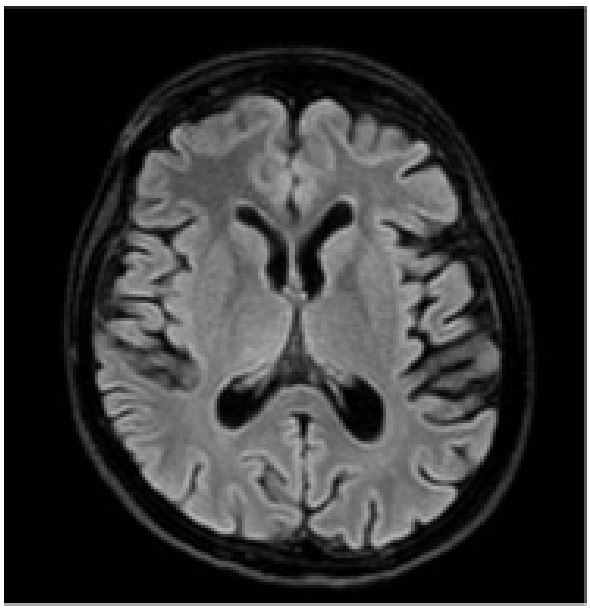

Figura 1. RNM de crânio em T1, plano transversal, mostrando acentuação difusa de sulcos e fissuras corticais e redução volumétrica com alargamento dos espaços liquóricos.

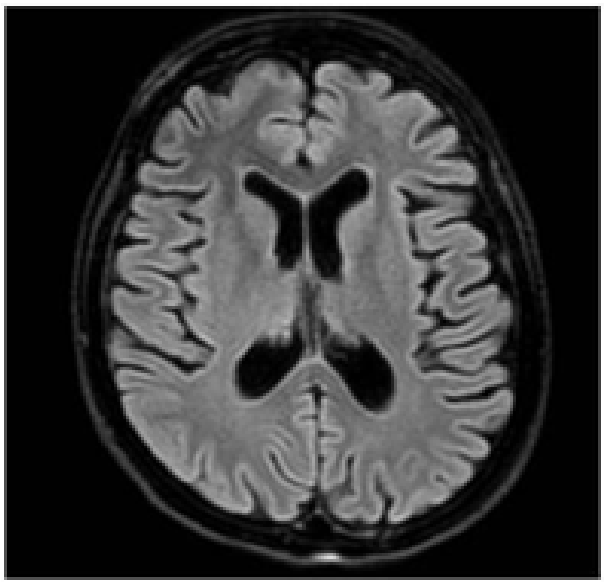

Figura 2. RNM de crânio em T1, plano transversal, evidenciando hipersinal bilateral comprometendo os globos pálidos, sugerindo alteração metabólica sistêmica.

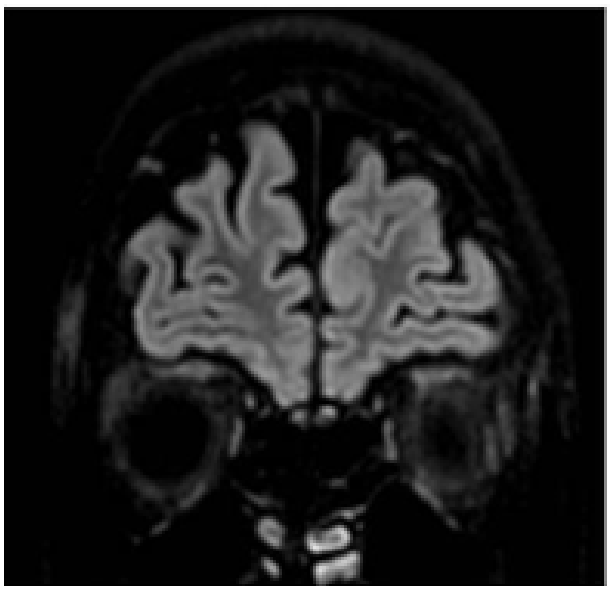

Figura 3. RNM órbitas em T1, plano coronal, apresentando leve afilamento simétrico dos músculos orbitários extrínsecos de forma bilateral e simétrica.

Na espirometria, a paciente não demonstrou capacidade expiratória suficiente para a análise pneumológica, pois obteve sopro com volume/tempo muito inferior ao exigido para o exame, dessa forma o especialista descreveu como um distúrbio ventilatório restritivo acentuado e o exame não foi repetido; e a audiometria mostrou perda auditiva sensorioneural leve em ambas as orelhas. A eletroneuromiografia confirmou neuropatia de fibras finas, comprimento-dependente, afetando principalmente fibras C, além de miopatia proximal borderline de fibras tipo 2, com normalidade no potencial de tronco (potencial auditivo evocado). Posteriormente, foi realizada uma biópsia muscular, na qual o estudo histopatológico na coloração tricrômio de Gomori evidenciou um acúmulo anormal de mitocôndrias disfuncionais no sarcoplasma das fibras musculares, conferindo-lhes aspecto irregular e granular à microscopia óptica. Tal achado é conhecido como "ragged red fibers" (RRF) ou "fibras vermelhas rasgadas", sendo característico das miopatias mitocondriais. Logo após resultado da biópsia, foi definido o diagnóstico de uma miopatia mitocondrial. Paciente recebeu alta estável clinicamente após 22 dias de internamento de caráter investigativo. No plano de alta, a paciente foi encaminhada para serviços ambulatoriais dos departamentos de neuromuscular, cardiologia e endocrinologia para manter um acompanhamento conjunto. Além disso, foram prescritos biotina (5 mg/dia), complexo B concentrado, coenzima Q10 (200 mg/dia), vitamina E (80 UI/dia) e ácido folínico (80 mg/dia) para tratamento.

Discussão

As mitocondriopatias foram primeiro descritas em 1962, com a doença de Luft, e no final da década de 1960, os conhecimentos sobre as mitocondriopatias foram expandidos com o uso da microscopia eletrônica (5). Os dados epidemiológicos das mitocondriopatias são escassos no mundo, mas há estimativas de 7,6 casos a cada 100.000 nascimentos no sul da Austrália e 9,6 casos a cada 100.000 nascimentos no nordeste da Inglaterra (5). Ainda, podem ser produto de anormalidades no DNA mitocondrial, como a síndrome de Kearns-Sayre, ou no DNA nuclear, fortemente ligada ao cromossomo X (5).

O diagnóstico das miopatias mitocondriais envolve uma série de aspectos que devem ser analisados (5). A acidose lática é frequentemente observada nas síndromes que afetam a cadeia respiratória, mas a inexistência dessa condição não exclui o diagnóstico (5). Os níveis de CPK se encontram, geralmente, normais, como observado no relato do caso ou ligeiramente elevados, com exceção de episódios de mioglubinúria(5). Testes de fisiologia do esforço também são úteis para identificar a menor extração de oxigênio realizada pelos músculos e, por consequência, menor resistência ao exercício físico visualizado na paciente (5). Anormalidades bioquímicas são especialmente observadas na análise da fosforilação oxidativa, que é normalmente vista no tecido muscular (5).

O diagnóstico patológico também é fundamental, com o típico achado de fibras vermelhas rasgadas (RRF) presente nas biópsias musculares da maioria das miopatias mitocondriais e parte essencial na conclusão do diagnóstico do caso (5). A microscopia eletrônica, por sua vez, não possui a mesma importância diagnóstica que tinha no passado, mas ainda pode ser útil para observar acúmulos focais de mitocôndrias (5). Por fim, os exames neuropatológicos das encefalomiopatias mitocondriais podem apresentar achados como degeneração esponjosa, destruição neuronal, gliose e desmielinização (5).

As miopatias mitocondriais ainda não possuem uma cura ou tratamento modificador, porém o tratamento mais favorável é aquele específico para cada condição, baseado nos sintomas do paciente (5). A transferência de mitocôndrias, além do deslocamento de heteroplasmia para suprimir a carga mutacional usando endonucleases de restrição podem ser promissoras alternativas terapêuticas (5). A terapia também baseia-se na melhora da função respiratória, que é bastante afetada em miopatias mitocondriais, em que se faz uso de CoA10 (5).

Conclusão

As miopatias mitocondriais são condições raras e complexas, sendo difícil seu diagnóstico devido à variedade de sintomas associados ao alto grau de atipicidade da doença. Através da biópsia muscular, foram reveladas fibras vermelhas rasgadas, um achado diagnóstico chave. A combinação de exames clínicos, laboratoriais e de imagem foi essencial para a diferenciação correta, permitindo um manejo direcionado. A paciente apresentou melhora clínica significativa após o tratamento, destacando a importância de um diagnóstico preciso e precoce.

Referências

1. Engel A, Franzini-Armstrong C, editors. Myology: Basic and Clinical. vol. 1–2. 3rd ed. New York: McGraw-Hill; 2004.
2. Goldman L, Bennett JC. Cecil: Tratado de Medicina Interna. Rio de Janeiro; Guanabara Koogan; 2001.
3. Murri L. Foreword: Mitochondrial Medicine. Biosci Rep 2007; 27:1–3. Doi:10.1007/s10540-007-9031-6.
4. Trenell MI, Sue CM, Kemp GJ, Sachinwalla T, Thompson CH. Aerobic exercise and muscle metabolism in patients with mitochondrial myopathy. Muscle Nerve 2006; 33:524–31. Doi:10.1002/mus.20484.
5. Rowland LP, Pedley TA. Merritt: tratado de neurologia. 13th ed. Rio de Janeiro: Guanabara Koogan; 2012.

Pedro Silvino José de Vasconcelos
https://orcid.org/0009-0003-8504-6699
Ana Cristina Veiga Silva
https://orcid.org/0000-0002-1149-4427
Daniel Maciel Sousa
https://orcid.org/0009-0006-3320-778X
João Bosco Viana
https://orcid.org/0009-0000-9577-3492
João Paulo Guimarães Falcão
https://orcid.org/0009-0006-1219-7113
Leonardo Monteiro Lauria
https://orcid.org/0009-0007-7679-6470
Lucas Bezerra de Melo Botelho
https://orcid.org/0009-0007-2536-9727
Luiz Eduardo Sampaio Grossi
https://orcid.org/0009-0003-4935-9540
Otávio da Cunha Ferreira Neto
https://orcid.org/0000-0003-0517-0212
Sofia Maria Viana de Medeiros
https://orcid.org/0009-0009-2749-2889

Contribuição dos autores: LMR, responsável por todos os aspectos da pesquisa; JBV, JPGF, LESG, concepção da obra, redação original; DMS, LBMB, SMVM, concepção da obra, revisão e edição; OCFN, PSJV, ACVS revisão final, administração de projetos, supervisão.
Conflito de interesse: Os autores declaram não haver conflito de interesse em relação à publicação deste trabalho.
Financiamento: Os autores declaram não haver financiamento em relação à publicação deste trabalho.